

# TOPICS

[Vol.73]

## メラノーマ(悪性黒色腫)の診断と治療

皮膚科 藤本 徳毅

### ほくろとメラノーマ

「ほくろ」は医学用語では「母斑細胞母斑」に当たり、これはメラニンという色素を作る色素細胞(メラノサイト)の良性腫瘍です。

メラノサイトががん化した腫瘍が「メラノーマ(悪性黒色腫)」で、リンパ管や血管を通して他の臓器に転移しやすい悪性度の高い皮膚がんです。黒

色腫と呼ばれるように黒褐色のものが多いのですが、褐色や茶色のものもあります。非常にまれですが、ほとんどメラニンを作らないために淡紅色に見えるものもあります。

メラノーマがでやすい場所は、足の裏や手のひら、手足の爪の下、胸・腹・背中などの体の中心部や、顔面な

どで、日本人は足の裏のメラノーマが全体の3割にのぼります。



### 良性か悪性かの見極めは？

メラノーマの診断では、まず肉眼的に診断を行います。良性か悪性かを見極めるため、以下のABCDルールがあります。

良性のほくろはそれなりの秩序を保ちながらゆっくり増殖する一方、メラノーマの細胞は無秩序かつ旺盛に増殖

するため、下記のような特徴が現れます。

- A asymmetry=形が左右対象でない
- B border irregularity=境界が不規則、まわりがぎざぎざしている
- C color variegation=色むら、色が均一でなく濃淡がある
- D diameter=直径が大きい

### ダーモスコピー診断について

初期のメラノーマは、肉眼で見ても良性腫瘍なのか皮膚がんなのか判断がつかないことがあるため、ダーモスコピーという診断機器を使って、患部を詳しく観察します。

単に患部を拡大するだけでなく、光を当てて皮膚を透かして見ることができると、肉眼では見えない皮膚の奥

の色素沈着の状態を診察することができます。足の裏や手のひらの良性のほくろは皮膚の溝(皮溝)を中心に色がつくのに対して、悪性のものは溝と溝の間にある皮膚の丘(皮丘)に色がつくことが多いです。

この検査の普及によって、メラノーマの早期発見が進みました。


〈ダーモスコピーパターン〉



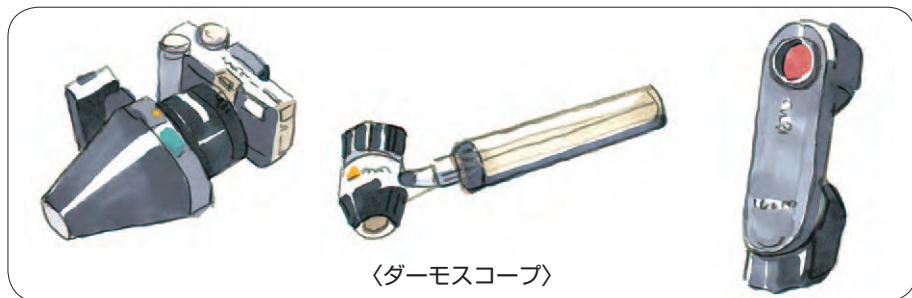皮溝に着色(良性)



線維状(良性)



皮丘に着色(悪性)



〈ダーモスコピー〉

## メラノーマの治療の基本

抗がん剤による治療はあまり効果がないのがメラノーマの特徴です。そのため、治療は手術で腫瘍をすべて取り除くことが基本です。早期に発見できれば小さな手術済み、術後の後遺症の心配もほとんどありません。

手術後の再発予防のためには、免疫活性化作用やがん細胞の増殖抑制作用を持つ「インターフェロンβ」による治療を行うこともあります。

昨年9月に、メラノーマに対する新薬「抗PD-1抗体薬（ニボルマブ）」

による治療が、国内の限られた施設でスタートしました。免疫反応を増進させてがんを攻撃する薬で、これまで治療が難しかった患者さんへの効果が期待されています。

## センチネルリンパ節生検とは？

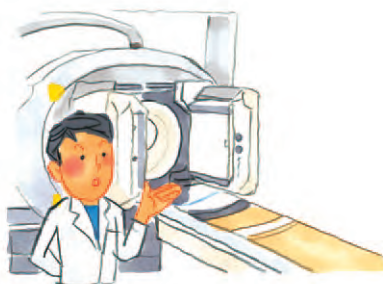
メラノーマは早期からリンパ節への転移が見られることが多いため、がんがある程度進行している場合は、リンパ節への転移がないかどうかを調べる「センチネルリンパ節生検」が行われます。

がん細胞が最初にたどり着くリンパ節をセンチネルリンパ節と呼び、これを切り取ってがん細胞の有無を調べます。このセンチネルリンパ節を見つけ出すために、ラジオアイソトープ(RI)法や色素法という検査法が用いられます。

RI法は手術の前日に行います。放射性同位元素を含む薬液をがん病巣の近くに注射します。この薬液はセンチネ

ルリンパ節で留まることから、これをリンパシンチグラフィという検査機器で撮影して、センチネルリンパ節のおおよその場所を見極めます。当院では、最新のSPECT/CTという装置を用いて、より正確にセンチネルリンパ節の場所を特定しています。

さらに、手術の際にインドシアニン



グリーンカパントブルーという注射液を用いて、センチネルリンパ節を青く染める色素法を併用すると、より正確に転移の疑いのあるリンパ節を探し出すことができます。

センチネルリンパ節への転移が見つかった場合は、その周囲のリンパ節をすべて取り去る手術(リンパ節郭清[かくせい]術)を行います。リンパ節郭清術は、リンパ節を周囲の組織とともに大きく摘出するため、知覚異常、浮腫やむくみなどの後遺症が起こる恐れがあります。

センチネルリンパ節生検を実施することで、不必要なリンパ節郭清術による後遺症を減らせるようになりました。

## 気になるほくろを見つけたら

皮膚がんは早期に発見して治療すれば高い確率で治癒が期待できます。体表面にできるので容易に早期発見できそうですが、実際にはかなり進行してから受診される方も少なくありません。

特に足の裏や背中など、自分では見えにくく、普段衣服に隠れて外から見

えにくい部分の皮膚がんは発見が遅れがちです。ご家族に定期的にチェックしてもらおうようにするといいかもかもしれません。

気になるほくろやしみを見つけた時は、自己判断せずにすぐに皮膚科を受診してください。



### 滋賀医科大学医学部附属病院 理念

#### 「信頼と満足を追求する『全人的医療』」

滋賀医大病院ニュース第46号別冊

編集・発行：滋賀医科大学広報委員会  
〒520-2192 大津市瀬田月輪町  
TEL：077(548)2012(企画調整室)

過去のTOPICS(PDF版)はホームページでご覧いただけます。

### ●理念を実現するための 基本方針

- 患者さんと共に歩む医療を実践します
- 信頼・安心・満足を提供する病院を目指します
- あたたかい心で質の高い医療を提供します
- 地域に密着した大学病院を目指します
- 先進的で高度な医療を推進します
- 世界に通用する医療人を育成します
- 健全な病院経営を目指します